

# Extraction-implantation-mise en fonction immédiate

## Le Concept RPG : Régénération Prothétique Guidée

### Introduction

L'implantologie moderne ne peut dissocier le geste chirurgical de la réflexion prothétique. Le projet prothétique pré-chirurgical est la seule garantie qui permet d'avoir des positions et des axes implantaires compatibles avec la future prothèse d'usage. Les protocoles d'extraction-implantation et mise en fonction

immédiate (EIMFI) ne dérogent pas à cette règle. Ils limitent en outre le nombre de chirurgies et permettent au patient de bénéficier d'une denture fixe pendant toute la durée du traitement, ce qui représente un confort et un avantage psychologique évident.



Patrice MARGOSSIAN

Maître de conférences des Universités  
Exercice privé en parodontologie & implantologie  
Centre de formation Smile Concept  
[www.smile-concept.com](http://www.smile-concept.com)



Manon VUILLEMIN

Attaché d'enseignement universitaire  
Exercice privé en parodontologie et implantologie  
Centre de formation Smile Concept



Pierre ANDRIEU

Prothésiste dentaire à Aix en Provence  
Meilleur ouvrier de France  
Centre de formation Smile Concept



Gilles LABORDE

Maître de conférences des Universités  
Exercice privé en dentisterie esthétique et prothèse  
Centre de formation Smile Concept

## Phase pré-chirurgicale

Dans les situations d'EIMFI, il est impossible d'essayer le projet prothétique de par la présence des dents sur l'arcade (**Fig. 1, 2,3**). La proposition thérapeutique sera donc simulée uniquement sur l'articulateur. La précision de l'analyse pré-chirurgicale tant esthétique que fonctionnelle prend ici tout son sens.

L'analyse fonctionnelle consiste à monter les modèles des arcades via un arc facial sur l'articulateur (Artex). Dans les situations de réhabilitation totale, la position de référence occlusale est toujours la relation centrée. En effet, les patients candidats à ce type de traitement ont la plupart du temps des dents en malposition du fait des migrations dentaires parodontales. Cette OIM non fonctionnelle est très souvent associée à des troubles musculaires, voire articulaires. La construction d'un projet prothétique en relation centrée va permettre de recentrer l'articulation dans son enveloppe fonctionnelle et de réorganiser la musculature autour de cette position grâce au centrage, calage et guidage dentaires. Dans le même temps une analyse précise de la dimension verticale d'occlusion, de la classe d'angle squelettique, de l'hyper ou hypo-divergence, permettra d'orienter un positionnement prothétique idéal.

Le deuxième versant de l'analyse pré-chirurgicale concerne bien entendu l'esthétique. Pour les mêmes raisons de migration dentaire, la position des dents sur l'arcade ne sert quasiment jamais de référence. Il va donc falloir ré-imaginer un nouveau projet en tenant compte des références faciales du patient. Cette réflexion est faite sur la base des analyses photographiques du visage du patient et par l'utilisation systématique du système Ditramax. Cet outil va permettre de marquer directement sur le modèle de travail maxillaire, les axes de référence esthétique faciaux (ligne bi-pupillaire, plan sagittal médian, plan de Camper) (**Fig. 4**). Le prothésiste aura ainsi un guidage visuel direct sur le modèle, lui permettant de positionner les dents sur l'arcade tout en garantissant l'intégration du sourire dans l'harmonie faciale.

Lorsque les deux arcades ne sont pas concernées par la réhabilitation, il est très fréquent d'avoir à réaliser des coronoplasties sur l'arcade opposée, afin d'idéaliser le plan d'occlusion. C'est à ce stade et en fonction du niveau de résorption et du positionnement idéal de la DVO, que se décide le choix prothétique de réhabilitation avec fausse gencive ou à émergence naturelle. Bien entendu, ce choix a des répercussions sur le geste chirurgical, tant au niveau du positionnement 3D des implants que pour les aménagements osseux qu'il conviendra de réaliser.

## Phase chirurgicale

Ce projet sera dupliqué et transformé en guide chirurgical afin de contrôler avec précision le positionnement et les axes implantaire (**Fig. 5 et 6**). Dans le cadre d'EIMFI maxillaire à émergence naturelle (sans fausse gencive), toute erreur de positionnement même minime (1 mm) générera des conséquences prothétiques esthétiques et fonctionnelles aussi graves qu'irratrappables.

Après les extractions et l'élévation d'un lambeau muco-périosté, le guide va permettre, entre autres, de positionner le plan osseux dans une situation horizontale parallèle au plan dentaire. Les implants (Nobel Biocare) seront alors positionnés avec un contrôle de tout instant sur la situation de leur point d'impact sur la crête, de leur axe et enfin de leur enfouissement. Une fois tous les implants et leurs piliers respectifs en place, les comblements osseux et diverses plasties gingivales seront réalisés avant la mise en place des sutures (**Fig. 7**).

## Phase de temporisation

A l'issue de la chirurgie, une empreinte de situation des implants va être réalisée. Un duplicata du projet prothétique en résine transparente va permettre l'enregistrement de la relation inter-arcade par une manipulation en relation centrée du patient. Le positionnement du modèle de travail est permis grâce au rebasage de l'intrados de la maquette d'enregistrement avec un silicone à prise rapide dans une occlusion de relation centrée. Le modèle sera ainsi remonté sur l'articulateur grâce à cet enregistrement et transmis au laboratoire de prothèse. Le prothésiste va se servir de clés pour positionner les dents dans la même situation que celle du projet initial. Un renfort métallique sera ajusté et inséré juste avant la mise en place de la résine et sa cuisson. Le prothésiste contrôlera la passivité de la prothèse transitoire avant sa livraison (**Fig. 8 et 9**). Environ 5h après la prise d'empreinte, la prothèse transitoire va être vissée sur les piliers Multi Unit Abutment (MUA - Nobel Biocare) et l'occlusion va être scrupuleusement contrôlée. Il est primordial dans ce type de thérapeutique de retrouver en bouche exactement les mêmes engrènements dentaires que ceux organisés sur l'articulateur. Les recours à des meulages importants dus à des erreurs d'enregistrement de la relation inter-arcade auront pour conséquence une perte obligatoire de l'efficacité du calage dentaire. Celle-ci augmentera malheureusement le risque para-fonctionnel du patient avec les conséquences implantaire que cela représente.

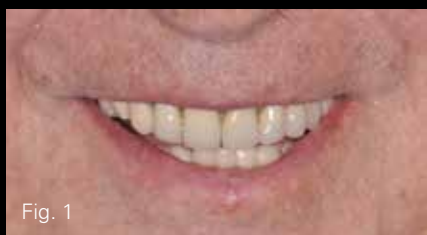

Fig. 1

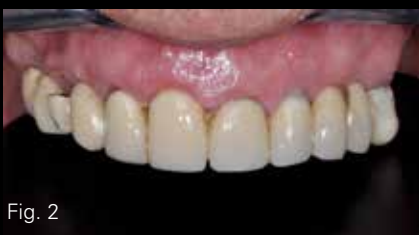

Fig. 2

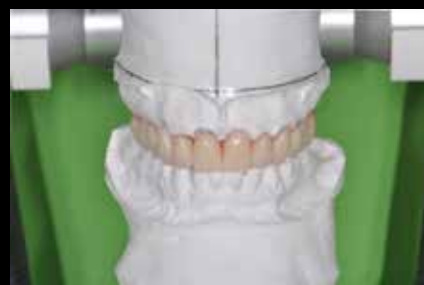

Fig. 4 : Après avoir meulé les dents sur le plâtre le projet prothétique est monté en accord avec les marquages du système Ditramax.

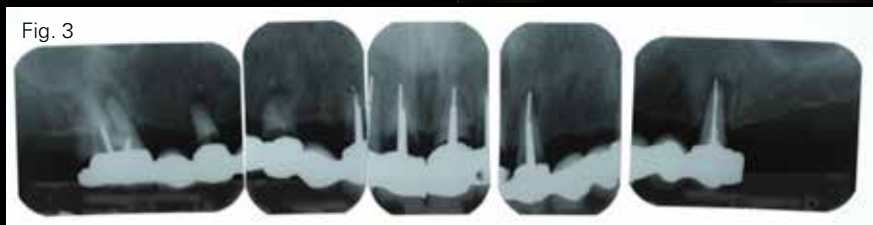

Fig. 3

Fig. 1, 2, 3 : Situation initiale

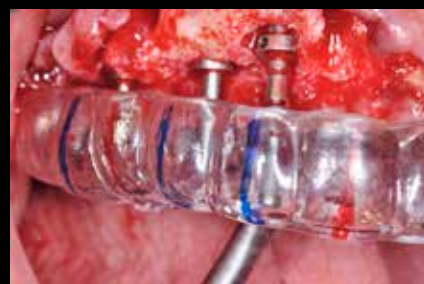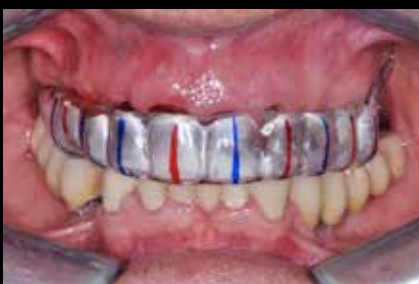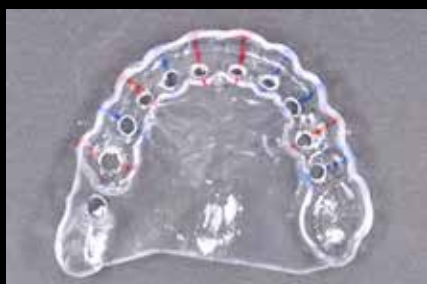


Fig. 5, 6, 7 : Guide chirurgical issu du projet prothétique qui va aider à optimiser le positionnement implantaire.

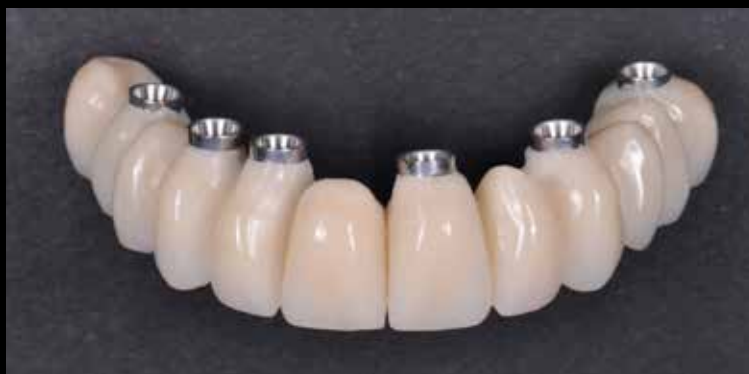
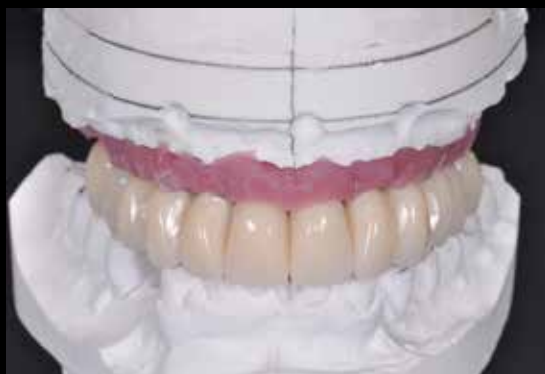
Fig. 8 et 9 : Réalisation de la prothèse transitoire tranversée et armée

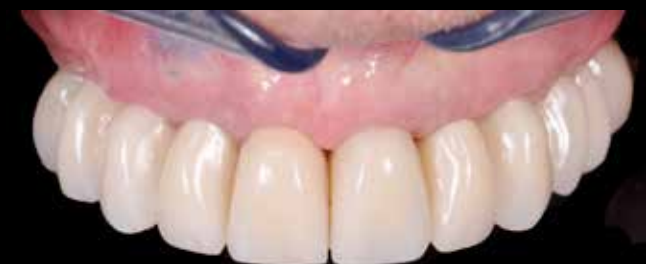

Fig. 10 : Contrôle de la cicatrisation tissulaire et de la bonne intégration esthétique et fonctionnelle des restaurations provisoires.

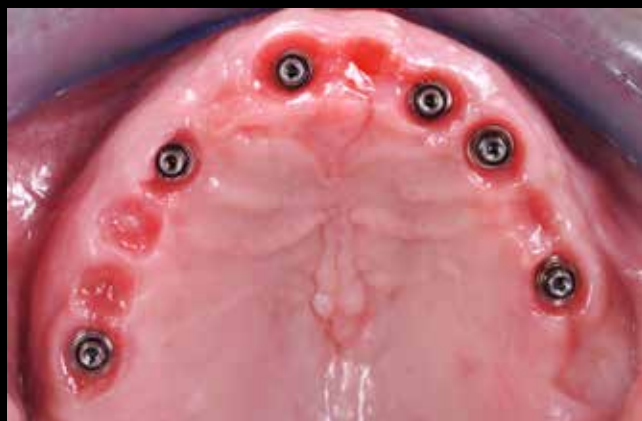

Fig. 11 : Maturation gingivale 6 mois post-opératoire, le festonnage gingival est obtenu grâce aux formes de contours adaptés des provisoires.

## Phase de cicatrisation et maturation gingivale et osseuse

Les protocoles d'EIMFI ne changent rien à la cinétique de cicatrisation des implants. Il est donc important que le patient respecte durant plusieurs mois des habitudes alimentaires prudentes et contrôle ses attitudes para-fonctionnelles. Des examens cliniques seront en outre réalisés à intervalles réguliers, afin de réévaluer le contrôle de plaque et l'occlusion du patient (**Fig. 10**).

## Phase de réalisation de la prothèse d'usage

A 6 mois post-opératoires, les implants sont ostéo-intégrés et l'environnement tissulaire péri-implantaire a atteint sa maturation (**Fig. 11**). Dans les situations d'émergence naturelle, la mise en place de la prothèse provisoire le jour de la pose des implants, associée aux aménagements de chirurgie plastique mucco-gingivale, ont permis d'obtenir un modelage tissulaire harmonieux. Une empreinte de la situation implantaire est alors prise. Le plâtre est ici le matériau de choix de par sa stabilité dimensionnelle et sa rigidité après prise. L'utilisation de l'articulateur va permettre de simuler le plus fidèlement possible la cinématique de l'appareil mandicateur (Artex). L'objectif est ici purement fonctionnel afin de garantir la parfaite intégration occlusale des restaurations et surtout le déplacement correct des arcades lors de la mastication, de la phonation et de la déglutition.

Le positionnement du modèle maxillaire est réalisé grâce à l'utilisation d'un arc facial (Artex). Pour plus de fiabilité et afin que l'enregistrement se fasse sur un support fixe, 4 transferts porte-empreintes fermés sont vissés sur 4 implants de l'arcade maxillaire uniformément répartis sur l'arcade. Il est aussi envisageable de faire cette manœuvre directement sur la prothèse transitoire de mise en fonction immédiate, mais cela oblige à faire le montage sur articulateur au cabinet. Le modèle maxillaire est ainsi positionné par rapport au plan axial-orbitaire du patient (**Fig. 12**).

Les maquettes d'occlusion maxillaire et mandibulaire sont ensuite ajustées pour enregistrer la relation inter-arcade à la bonne dimension verticale d'occlusion. La relation centrée est ici prise comme position de référence afin de pouvoir réorganiser la musculature autour d'une relation articulaire centrée et fonctionnelle. Le modèle mandibulaire est donc monté grâce à cet enregistrement en antagoniste de l'arcade maxillaire sur l'articulateur. Il est là aussi possible d'utiliser la prothèse transitoire de mise en fonction immédiate

si l'occlusion de relation centrée et la dimension verticale d'occlusion sont correctes. Cela nécessite là encore l'immobilisation des prothèses durant le temps du montage sur l'articulateur. L'utilisation du système Artex permet d'avoir un articulateur au cabinet qui soit parfaitement calibré avec celui du laboratoire afin de n'avoir que les modèles à expédier.

L'utilisation du système Ditramax va permettre l'enregistrement des axes esthétiques faciaux et leur retranscription directe sur le modèle de travail maxillaire. (**Fig. 13 et 14**).

Ainsi deux axes, un vertical et un horizontal, seront marqués sur le socle en plâtre du modèle maxillaire. L'axe vertical représente le plan sagittal médian et l'axe horizontal est quant à lui parallèle à la ligne bi-pupillaire en vue frontale et parallèle au plan de Camper dans la vue latérale. Ces marquages au plus près de la zone de travail vont guider le prothésiste lors du positionnement des dents. La ligne incisive aura ainsi de manière prédictible une orientation parallèle à la ligne bi-pupillaire, et l'axe inter-incisif suivra une orientation parallèle au plan sagittal médian. Le marquage du plan de Camper donnera, quant à lui, la bonne indication sur l'orientation à donner au plan d'occlusion. L'ensemble de ces éléments associés à la transmission du modèle des restaurations transitoires, rationalisent le positionnement des dents du point de vue esthétique et fonctionnel. Dans les situations d'émergence naturelle, la prothèse est de type céramo-métallique ou céramo-céramique. L'armature de la situation clinique décrite ici est réalisée en Zircon (NobelProcera) en technique CFAO.

Lorsque les restaurations transitoires donnent satisfaction, le modèle des provisoires est utilisé pour guider la réalisation de l'armature. Une technique de double scannage va permettre de dessiner l'armature tout en ayant les formes de contour externe sur la même vue (**Fig. 15 et 16**). Cela facilite grandement l'obtention d'un design permettant un parfait soutien du matériau cosmétique. La passivité de l'armature Zircon est contrôlée sur le modèle de travail puis en bouche par des tests clinique et radiologique (**Fig. 17 à 19**).

La stratification de la zircon est ensuite réalisée par le céramiste dans le respect des protocoles de cuisson et des temps de refroidissement afin d'annuler toute tension interne au matériau. Les formes de contour dentaire sont organisées grâce aux marquages Ditramax sur le modèle. La ligne incisive suit ainsi une orientation parallèle à la ligne bi-pupillaire et l'axe inter-incisif s'inscrit dans une situation parallèle au plan sagittal médian. Le marquage du plan de Camper renseigne quant à lui sur la bonne orientation à donner au plan d'occlusion et aux éventuelles coronoplasties nécessaires sur l'arcade antagoniste. (**Fig. 20 à 22**)



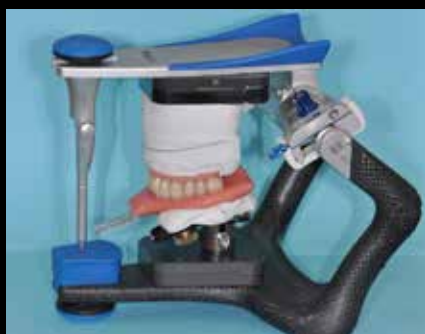

Fig. 12 : Positionnement du modèle maxillaire est réalisé grâce à l'utilisation d'un arc facial (Artex) et de l'articulateur Artex.

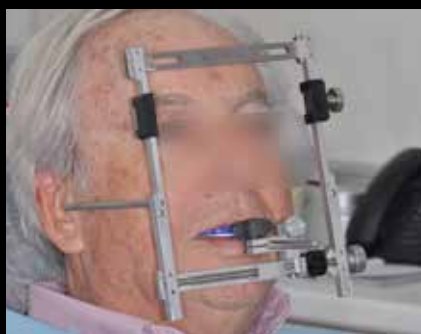

Fig. 13 : L'enregistrement des axes esthétiques faciaux grâce au système Ditramax



Fig. 14 : Marquage du socle du modèle par le Ditramax

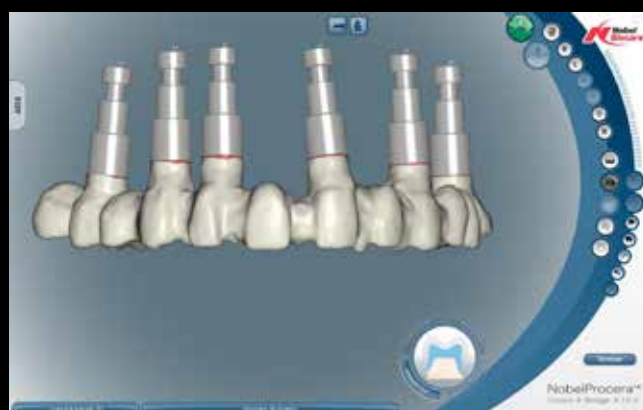
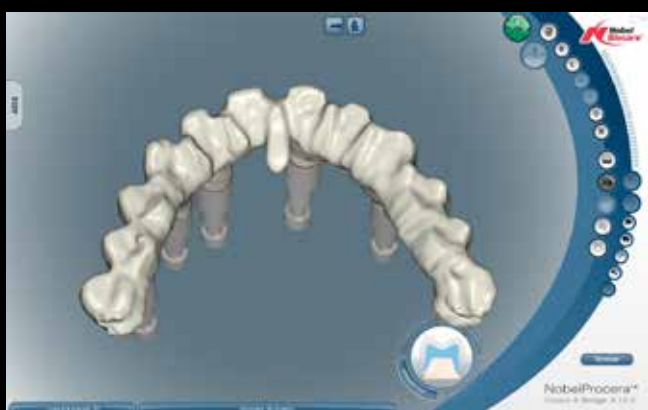
Fig. 15 et 16 : Design numérique de l'armature zirconium par CAO (NobelProcera)

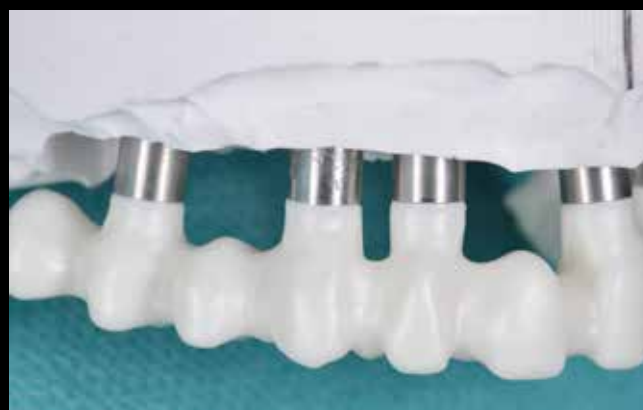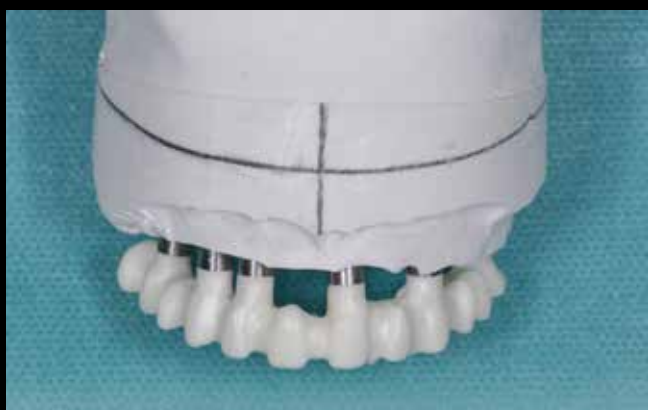


Fig. 17, 18 : Contrôle sur les modèles de la passivité de l'armature Zirconium (NobelProcera)



Fig. 19 : Contrôle radiologique de la passivité de l'armature

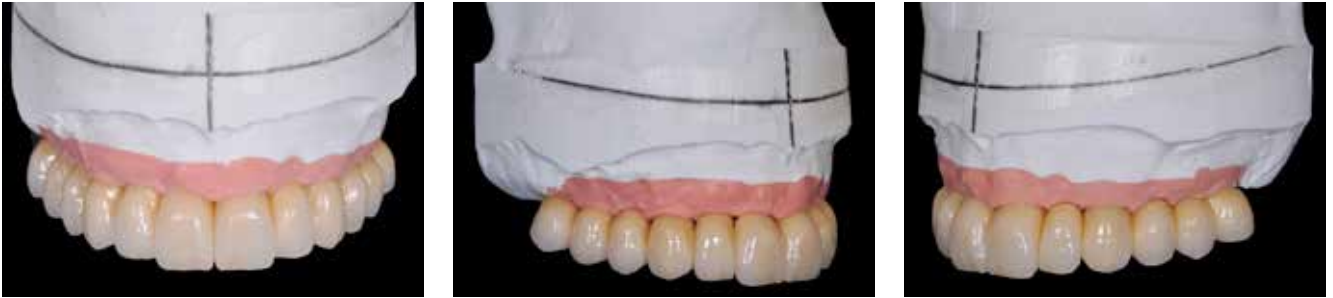


Fig. 20, 21, 22 : Stratification de l'armature zircone. Le marquage des axes esthétiques sur le modèle par Ditramax permet de garantir la bonne orientation des dents.

La prothèse sera alors transvissée sur l'arcade et les puits d'accès au vis refermés (Fig. 23 à 26). L'occlusion est ajustée et re-contrôlée à 15 jours. Pour toutes les grandes réhabilitations dentaires ou implantaire, une gouttière de relaxation nocturne est systématiquement remise au patient.

## Phase de maintenance

La maintenance parodontale de ces patients est bi-annuelle. Le démontage est réalisé 1 fois par an. Après un nettoyage des piliers implantaires avec des inserts en silicone spécifique, une re-motivation aux techniques de brossage est réalisée. De même qu'un contrôle de l'occlusion et la ré-évaluation des habitudes comportementales parafunctionnelles iatrogènes.

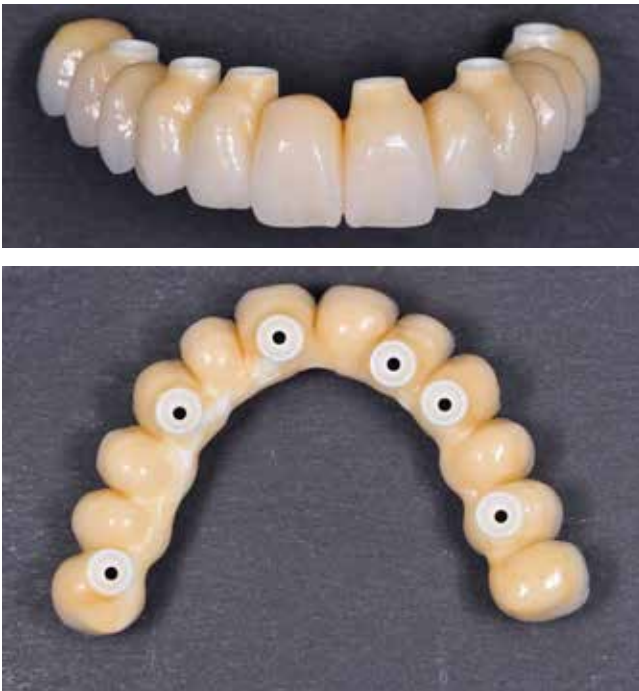

Fig. 23, 24 : Polissage mécanique final de la prothèse

## Conclusion

Les protocoles d'EIMFI chez l'édenté total apportent de nombreux bénéfices par rapport aux thérapeutiques implantaire conventionnelles. En limitant le nombre de chirurgies et grâce à des restaurations fixes tout au long du traitement, le patient bénéficie d'un confort immédiat à la fois physique et psychologique.

La réussite d'une reconstruction supra-implantaire totale est avant tout basée sur la prise en considération des impératifs chirurgicaux et prothétiques de la situation clinique. Ainsi, depuis le projet thérapeutique jusqu'à la prothèse d'usage, le cahier des charges biologique, fonctionnel et esthétique est scrupuleusement respecté.

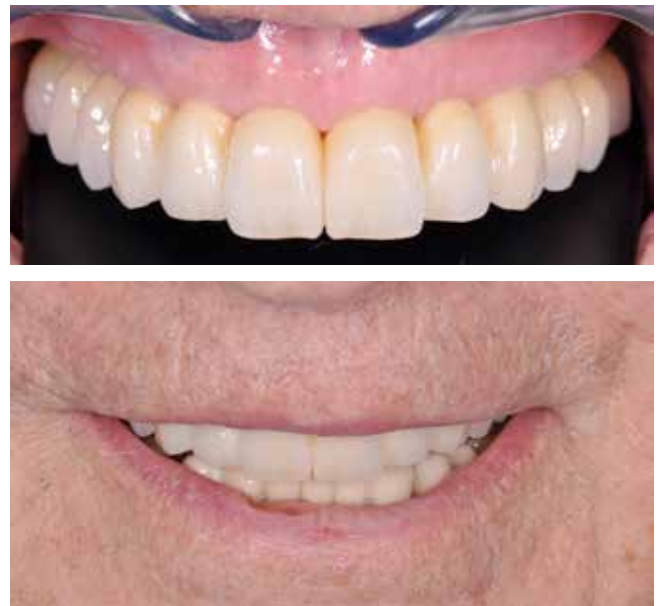

Fig. 25, 26 : Vue clinique de la prothèse

## Ce qu'il faut retenir :

**L'établissement d'un projet prothétique est obligatoire pour obtenir un positionnement idéal des implants. Ce projet prend en compte non seulement les critères d'évaluation esthétique du sourire, mais aussi la dimension fonctionnelle garantissant ainsi le maintien à long terme de la restauration.**

**L'utilisation de la CFAO pour la fabrication de l'armature est également un élément clé de ce type de thérapeutiques. Cette approche va en effet permettre d'idéaliser les formes de contour nécessaires au bon maintien du matériau cosmétique et ce avec une adaptation parfaitement passive sur les piliers implantaires.**

## Bibliographie

(1) Intérêt de la CFAO en implantologie orale. *Information Dentaire* n° 29. Septembre 2014. Margossian P et col

(2) Les références esthétique et fonctionnelle en prothèse fixée. *Clinic Dec.* 2010 n° 31. Margossian P et col

(3) Margossian P et col. Use of the ditramax system to communicate esthetic specifications to the laboratory. *Eur J Esthet Dent* . 2011 Summer; 6(2):188-96.

(4) Immediate versus conventional loading for the maxilla with implants placed into fresh and healed extraction sites to support a full-arch fixed prosthesis: nonrandomized controlled clinical study. Peñarrocha-Oltra D, and al. *Int J Oral Maxillofac Implants*. 2013 Jul-Aug;28(4):1116-24

(5) Immediate loading of implants in the maxilla: survival and bone loss after at least 2 years in function. Vervaeke S, and al. *Int J Oral Maxillofac Implants*. 2013 Jan-Feb;28(1):216-21.

(6) Immediate postextraction implant placement with immediate loading for maxillary full-arch rehabilitation: A two-year retrospective analysis. Mozzati M, and al. *J Am Dent Assoc*. 2012 Feb;143(2):124-33.

(7) Full-arch prostheses from translucent zirconia: accuracy of fit. Sachs C, and al  
*Dent Mater*. 2014 Aug;30(8):817-23