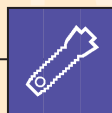


PLAN DE TRAITEMENT

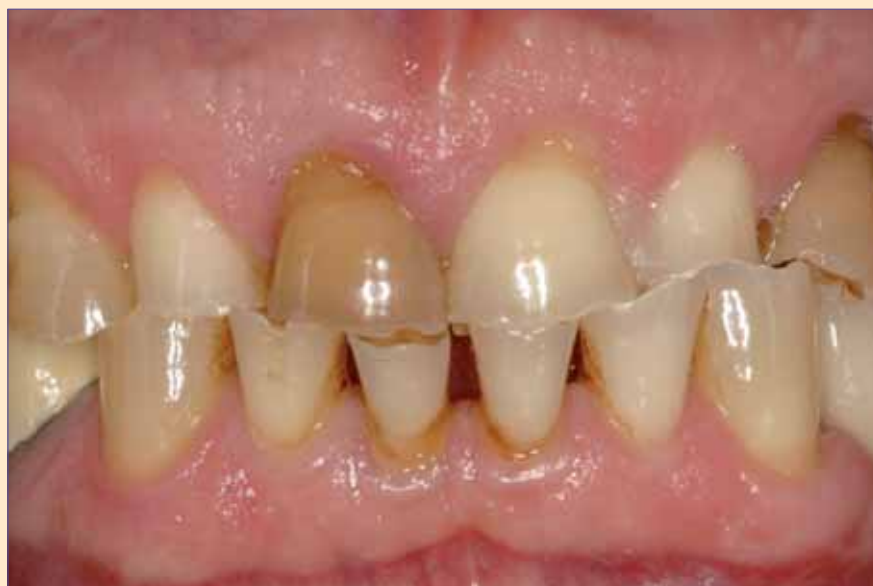

Sous la direction de Jean Geoffrion



Gestion pluridisciplinaire d'un cas sévère de parafonction

■ P. Margossian / G. Laborde / P. Mariani ■



La parafonction, plus précisément le bruxisme, peut provoquer une situation clinique catastrophique, tant sur le plan esthétique que fonctionnel. Aux problèmes articulaire et musculaire évidents s'ajoutent au fil du temps :

des usures dentaires et prothétiques, des fractures coronaires et/ou radiculaires, des sensibilités et parfois des nécroses pulpaire, une perte de dimension verticale d'occlusion (DVO), des migrations dentaires, des phé-

mènes d'égression compensatrice, une perte des fonctions occlusales de centrage, calage, guidage, une altération de l'esthétique du complexe dento-gingivo-labial [1]. Cette énumération non exhaustive pose toute la problématique

de la gestion complexe de ces cas parafonctionnels avancés dont la thérapeutique doit s'envisager de manière globale et multidisciplinaire.

Présentation du cas clinique

Profil du patient

Le patient, 63 ans, chef d'entreprise hyperactif en début de retraite trouve enfin le temps de s'occuper de ses « problèmes de dent ». Il est demandeur de restaurations prothétiques fixées et nous laisse carte blanche pour mettre en œuvre les moyens thérapeutiques nécessaires à la restauration de l'esthétique de son maxillaire.

Aux cours des dernières décennies, les secteurs postérieurs maxillaire et mandibulaire de ce patient ont été restaurés par des prothèses fixées sur dents et sur implants. Son profil facial hypertonique et musculaire, le niveau d'usure extrême de ses dents antérieures attirent tout de suite l'attention et nous incitent à le questionner sur ses habitudes parafonctionnelles liées aux crispations et grincement de ses dents. Il affirme ne se rendre compte de rien et pense que ce processus d'usure est lié à la mauvaise qualité de son émail... (fig. 1a à 1c).

Examen musculaire et articulaire

Aucun trouble ou pathologie des articulations temporo-mandibulaires n'ont été décelés. La palpation de la mus-

culature faciale ultradéveloppée ne déclenche aucune douleur.

Examen radiologique

Le bilan radiographique rétro-alvéolaire montre le remplacement des dents maxillaires postérieures par des implants dentaires en zones présinusiennes dans les secteurs droit et gauche. À la mandibule, on constate la présence de 2 grands bridges postérieurs sur dents naturelles pour le secteur 4 et sur implants pour le secteur 3 (fig. 2).

Au maxillaire

Aucune perte d'attache n'est à noter sur les dents antérieures, des petites images péri-apicales sont relevées sur 11 et 23 qui sont déjà dépulpées et une résorption osseuse péri-implantaire horizontale de 2 spires est constatée sur les implants du secteur 2 ;

À la mandibule

L'état dentaire et prothétique est stable, sans problème parodontal ni péri-implantaire majeur, malgré l'usure dentaire et certaine perte osseuse localisée, notamment au niveau incisif.

Examen dento-parodontal

Au maxillaire

- abrasion massive de l'ensemble des dents naturelles et prothétiques ;
- coloration anormale de 11 et 23 ;
- myolyses cervicales sur toutes les dents antérieures ;

- fractures du matériau cosmétique des dents prothétiques mettant au jour la surface de l'armature métallique, elles aussi associées à des zones d'usure.

À la mandibule

- abrasion identique au niveau des dents antérieures ;
- migration vestibulaire ouvrant les espaces interdentaires antérieurs, lié à la perte osseuse et à l'usure des dents ;
- restaurations prothétiques postérieures en relatif bon état.

L'état parodontal global est satisfaisant malgré un contrôle de plaque approximatif. Aucune mobilité au niveau des zones dentaires n'a été relevée ; le sondage des poches est normal à l'exception de la 24, qui présente un sondage profond, brutal et localisé en vestibulaire indiquant une éventuelle fêlure ou fracture radiculaire. Comme pour de nombreux patients parafonctionnels, le biotype parodontal est épais et plat, sans inflammation.

Examen occlusal

La parafonction et les phénomènes d'usure ont mis le patient dans une situation d'occlusion de convenance avec de grandes surfaces de contact sur chaque dent. Dans les cas parafonctionnels, l'abrasion des dents est souvent liée à des mécanismes d'égression de compensation. Ce phénomène a dû se produire au niveau

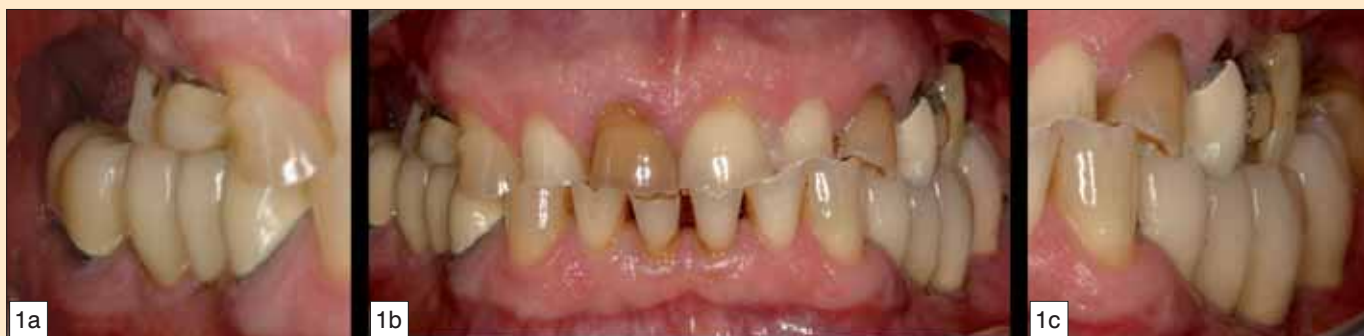

fig. 1a à 1c - Situation initiale.

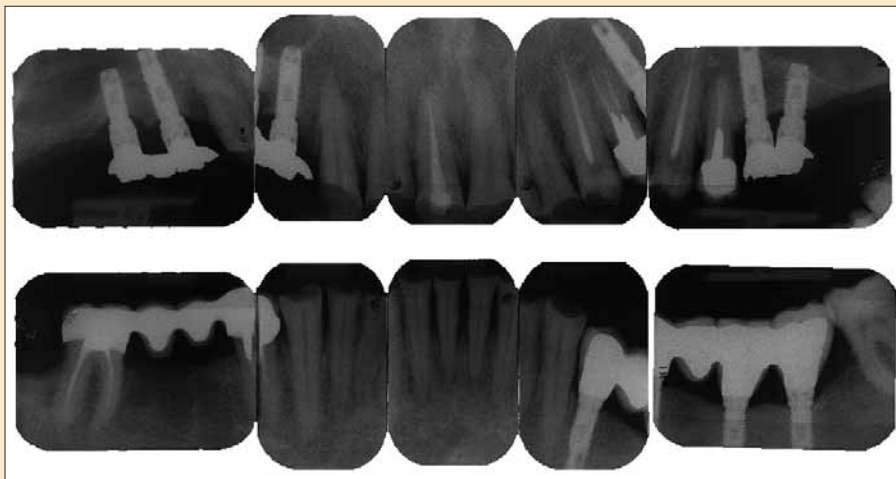


fig. 2 - Bilan radiographique rétro-alvéolaire.

des dents antérieures, mais l'usure des prothèses sur implants maxillaires atteste une perte certaine de la dimension verticale d'occlusion (DVO).

L'abrasion anarchique des dents a créé des courbes occlusales peu académiques qui, en corrélation avec la migration légère du bloc antérieur mandibulaire, interdit toute fonction de guidage antérieur et de diduction, verrouillant ainsi totalement l'occlusion [2, 3].

Examen esthétique

Les nombreuses abrasions ont créé une ligne du sourire chaotique et inesthétique. Le rapport longueur/largeur des dents antérieures est totalement modifié et très éloigné des normes d'un sourire harmonieux en termes de proportions.

Les égressions compensatrices ont désorganisé la composition gingivale antérieure, accentuant la perception de l'asymétrie horizontale dento-gingivale par rapport aux plans esthétiques horizontaux de référence : ligne bipupillaire, ligne commissurale et lèvres supérieure et inférieure [4].

Problème posé

Instaurer une thérapeutique permettant de résoudre la problématique

esthétique et fonctionnelle de ce patient par des systèmes prothétiques fixés :

- redonner aux dents des proportions agréables ;
- rétablir l'esthétique dento-gingivolabiale ;
- retrouver une DVO correcte ;
- restaurer un plan d'occlusion et des courbes de compensation harmonieuses ;
- recréer le centrage, le calage, le guidage mandibulaire.

Plan de traitement

Pour résoudre cette situation clinique, nous avons mis en œuvre une restauration prothétique fixée sur l'arcade maxillaire en exploitant la présence des implants existants des secteurs postérieurs maxillaires et en coiffant les dents antérieures.

Sur les dents antérieures mandibulaires, des corono-plasties assorties de restaurations en composite directes permettront de retrouver une morphologie dentaire correcte. La migration antérieure du bloc incisivo-canin mandibulaire sera corrigée par un repositionnement orthodontique.

La fracture radiculaire de la 24 sera traitée par la mise en place d'un implant le jour de l'extraction.

Alternative thérapeutique

Ce patient a formulé dès la première consultation son souhait d'avoir une restauration prothétique fixée, ce qui a écarté immédiatement toute solution de prothèse partielle amovible. Il a, de plus, refusé la réalisation de greffes osseuses sinusiennes, rendant impossible l'implantation des zones postérieures maxillaires. Les secteurs postérieurs mandibulaires étant restaurés par 2 grands bridges, le risque d'égression est contrôlé et nous avons retenu en accord avec l'intéressé l'option d'une restauration d'arcade raccourcie limitée aux 2^{es} prémolaires maxillaires.

Chronologie du traitement

1. Sensibilisation du patient à sa para fonction et aux comportements préventifs à adopter.
2. Thérapeutique initiale parodontale et maîtrise du contrôle de plaque.
3. Traitement endo-canalair du bloc antérieur maxillaire.
4. Réalisation de moulages d'étude maxillaire et mandibulaire montés sur articulateur semi-adaptable (fig. 3).
5. Prothèse transitoire : elle fait partie intégrante du plan de traitement prothétique. Elle matérialise le projet thérapeutique et permet de guider la conception de la prothèse d'usage ainsi que la mise en œuvre des thérapeutiques associées : endodontiques, parodontales, orthodontiques [5, 6].
6. L'augmentation de la DVO est simulée sur l'articulateur et une

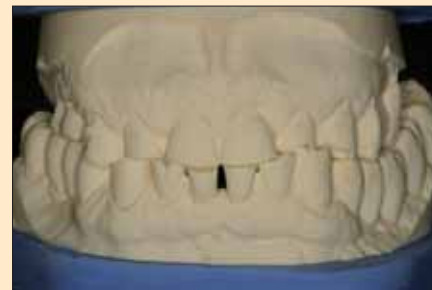

fig. 3 - Moulage mettant en évidence la situation occlusale.

prothèse transitoire de 13 à 23 est réalisée, intégrant les facteurs esthétiques et fonctionnels de la reconstruction. La mise en place de cette prothèse transitoire a pour but de permettre, d'une part, en déverrouillant l'occlusion, de commencer le traitement orthodontique mandibulaire (fig. 4) et d'autre part, de tester un nouveau schéma occlusal (DVO, ORC et pentes de guidage). La position de référence occlusale choisie est l'occlusion de relation centrée (ORC) avec laquelle la nouvelle OIM sera confondue [7] (fig. 5).

Pour retrouver un réalignement harmonieux des collets gingivaux, une plastie gingivale a été effectuée dans le secteur 1 (fig. 6), guidée par la mesure des longueurs relatives des dents controlatérales sur la prothèse transitoire [8] (fig. 7a et 7b). L'utilisation d'une clé prise sur la prothèse transitoire a autorisé la réalisation des reconstitutions corono-radiculaires et la finalisation des formes de contour des préparations (fig. 7c).

7. Les secteurs postérieurs implantaires ont été équipés de piliers anatomiques Procera® titane (Nobel Biocare) pour supporter des prothèses transitoires assurant le calage postérieur.

Cette nouvelle temporisation a permis de procéder à l'extraction/implantation immédiate de la 24 fracturée, pour conserver au maximum le capital osseux [9] (fig. 8a à 8d).

Au terme du traitement orthodontique, une dernière coronoplastie a été pratiquée pour harmoniser le plan d'occlusion mandibulaire. Il est en effet illusoire de chercher une symétrie et une harmonie maxillaire si l'arcade antagoniste ne s'inscrit pas dans le même schéma global.

Un délai de maturation tissulaire (tissus durs et mous) de 4 mois a été nécessaire avant d'envisager la réalisation de la prothèse d'usage.

8. Empreintes : **il a été décidé de séparer la réalisation du secteur postérieur implantaire de celle du secteur antérieur dentaire** pour faci-

liter le transfert des données occlusales (DVO, plans de guidage). Pour une empreinte des piliers, l'accès aux limites cervicales implantaire reste toujours un exercice difficile, car la visco-élasticité de la muqueuse péri-implantaire est très différente de celle de la dent naturelle. Une technique double cordonnet classique (fil protecteur et fil défecteur) a été utilisée en association avec une empreinte en 1 temps et 2 viscosités (double mélange) (Putty soft et S4i®, Bisico) (fig. 9).

L'enregistrement de la relation maxillo-mandibulaire a été obtenu grâce à des tables occlusales (cire Moyco rebasée, Moyco) [10]. La position de référence occlusale choisie est l'occlusion de relation centrée où la nouvelle OIM se confond avec l'ORC.

La passivité des armatures ayant été validée, les restaurations postérieures ont été scellées (fig. 10).

L'empreinte du secteur antérieur a été réalisée selon le même protocole (fig. 11a à 11c).

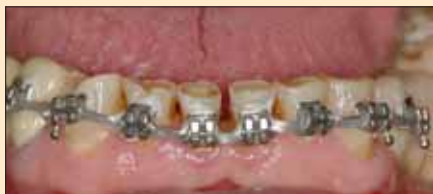

fig. 4 - Orthodontie préprothétique de réalignement mandibulaire.

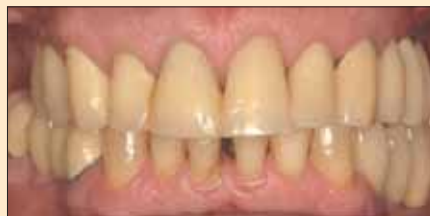

fig. 5 - Mise en place des restaurations transitoires.

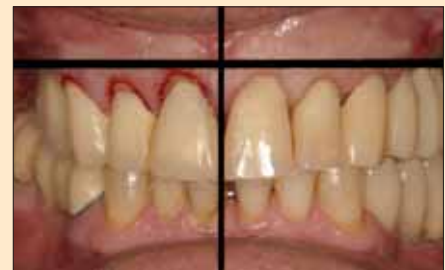
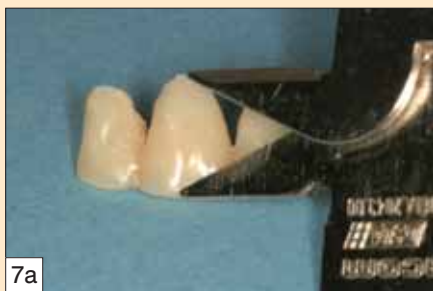
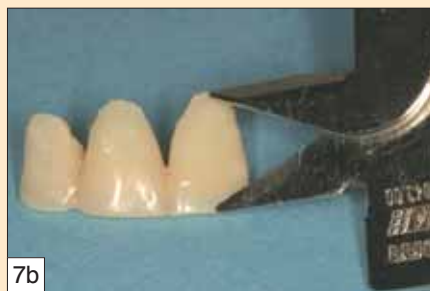fig. 6 - Réalignement des niveaux gingivaux antérieurs.



7a



7b

fig. 7a et 7b - Mesure de la longueur relative des incisives centrales pour guider la chirurgie parodontale.

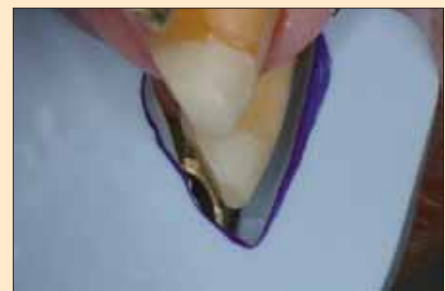

fig. 7c - Guide de coupe en silicone pour vérifier les niveaux de réduction des préparations corono-périphériques.

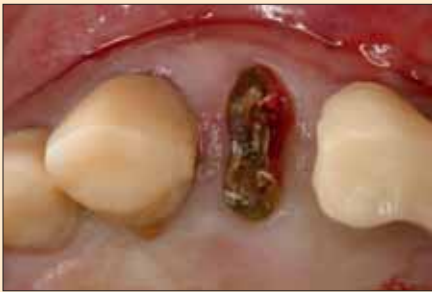

fig. 8a - Dent 24 fracturée...

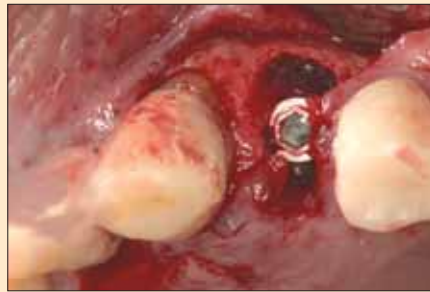

fig. 8b - ... extraction et implantation immédiate...

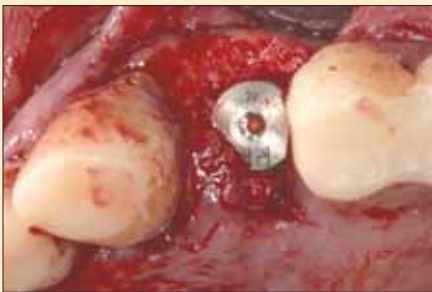


fig. 8c - ... comblement alvéolaire périphérique...

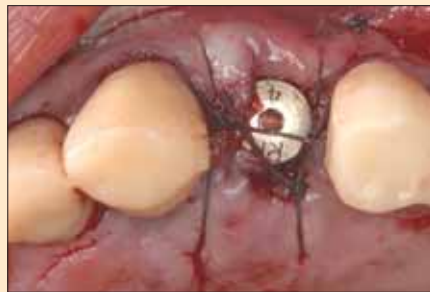

fig. 8d - ... et sutures.

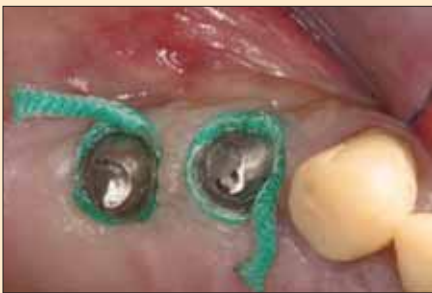

fig. 9 - Accès aux limites implantaire par la mise en place de 2 cordonnets.

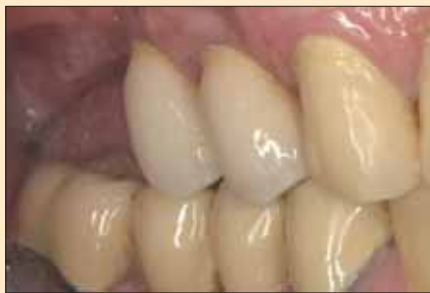
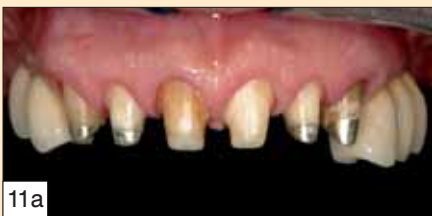
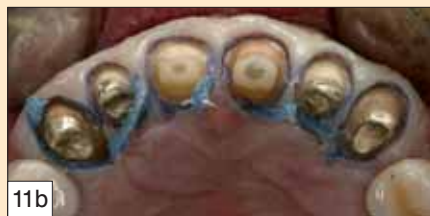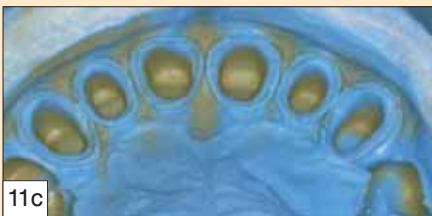fig. 10 - Restauration d'usage scellée sur implants.



11a



11b



11c

fig. 11a - Vue clinique des préparations.
fig. 11b - Technique du double cordonnet.
fig. 11c - Empreinte double mélange permettant une lecture optimale des limites cervicales et des profils d'émergence sur les 360° des préparations.

L'arc facial a permis, en accord avec la situation faciale du patient, de situer le moulage maxillaire sur l'articulateur selon la même situation que celle du moulage des prothèses transitoires, ce qui fournit au laboratoire une multitude de références (ligne du sourire, ligne interincisives, longueur des dents, plans de guidage (table incisive personnalisée)...).

9. Choix et mise en place des prothèses d'usage : pour restaurer ce bloc antérieur maxillaire, c'est un système tout céramique (Procera®Zircone, Nobel Biocare) qui a été adopté pour concilier à la fois biocompatibilité et qualités optiques [11] (fig. 12).

Un premier essai a permis de valider l'intégration esthétique des restaurations et d'effectuer le réglage de l'occlusion statique et dynamique.

À ce stade, les coiffes ont été stabilisées sur les préparations grâce à un silicone d'essayage (Fit Checker®, GC) et une suremprise à l'alginate a permis d'enregistrer l'information parodontale nécessaire aux finitions des formes de contours proximales (fig. 13).

Les prothèses ont été scellées au CVIMAR avec mise en place préalable d'un fil protecteur dans le sillon gingival pour garantir l'élimination correcte des excès de ciment [12] (fig. 14).

L'intégration parodontale et occlusale a été contrôlée (fig. 15a à 15c).

L'objectif tant esthétique que fonctionnel a été atteint. Il faut noter l'effet bénéfique de l'augmentation de la DVO, validée par le port de longue durée des prothèses transitoires et pérennisée par les nouvelles restaurations (fig. 16a et 16b).

10. Une gouttière de protection occlusale a été confectionnée et adaptée à un port nocturne pour prévenir d'éventuels risques de fracture liée à la parafunction du patient (fig. 17 et 18).

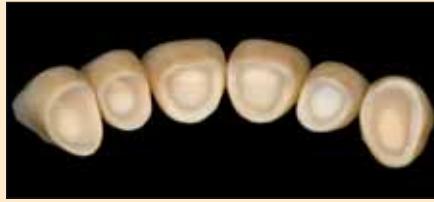

fig. 12 - Système tout céramique Procera® zircone Nobel Biocare.

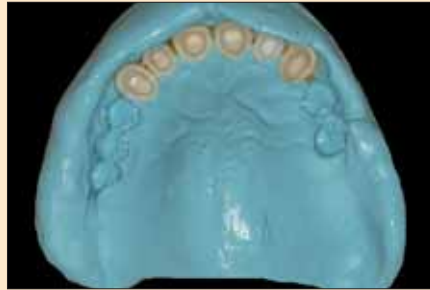


fig. 13 - Surempreinte permettant d'obtenir un modèle du parodonte intact.

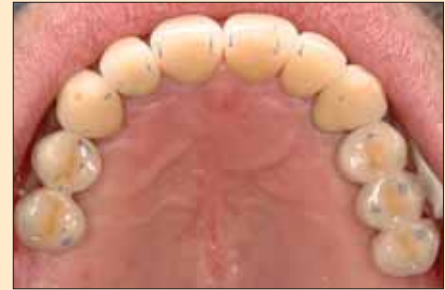
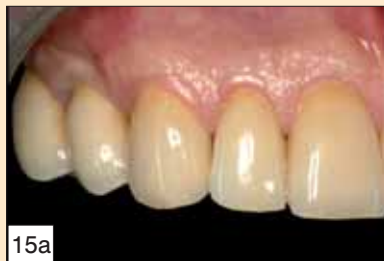
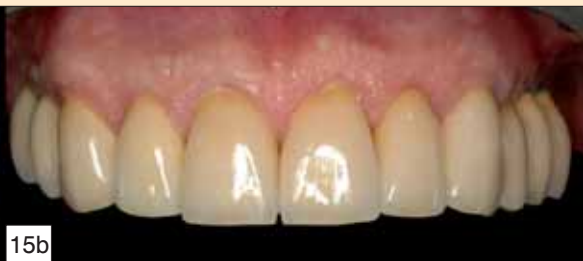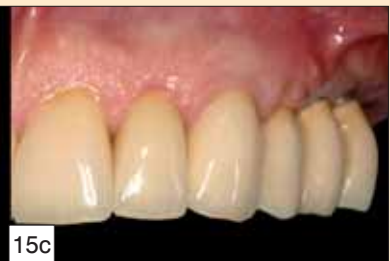fig. 14 - Intégration fonctionnelle statique et dynamique des restaurations.



15a

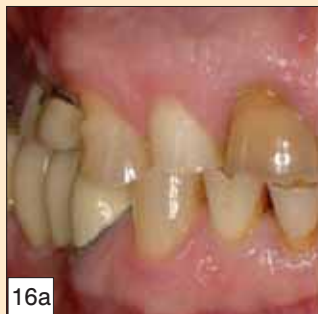

15b

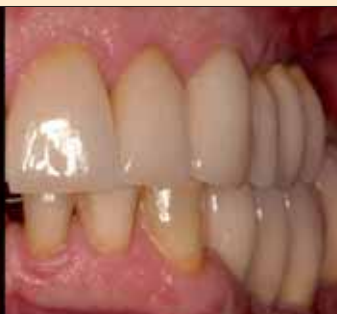

15c

fig. 15a à 15c - Contrôle de l'intégration parodontale des prothèses d'usage.



16a



16b

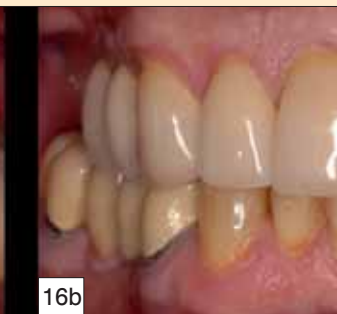

fig. 16a et 16b - Montage photographique des vues initiales et de fin de traitement mettant en évidence les modifications effectuées.

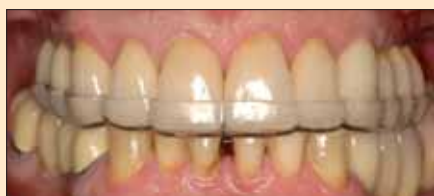

fig. 17 - Gouttière thermoformée de protection nocturne.

fig. 18 - Harmonie des étages de la face et du sourire du patient en fin de traitement.



Conclusion

La gestion de ce cas parafonctionnel sévère a exigé une vision globale et pluridisciplinaire du traitement. La modification en profondeur des critères esthétiques et fonctionnels du patient a nécessité obligatoirement une validation grâce aux restaurations transitoires. Celles-ci constituent en effet la clé de voûte de la réussite du traitement, guidant la réalisation des thérapeutiques associées, validant le projet prothétique... C'est l'interface de

communication parfaite entre le patient, le praticien et le laboratoire. ■

Patrice Margossian - AHU-PH

G. Laborde - MCU-PH
232, avenue du Prado
13008 Marseille

Paul Mariani - Professeur des universités -
Praticien hospitalier
Centre Gaston Berger
17, boulevard Mireille-Lauze
13010 Marseille

bibliographie

- 1 **Xhonga F.** Bruxism and its effects on teeth. *J Oral Rehabil* 1977;4:65-76.
- 2 **Orthlieb JD, Rebibo M, Mantout B.** La dimension verticale d'occlusion en prothèse fixée : critères de décision. *Cah Prothèse* 2002;120:67-79.
- 3 **Orthlieb JD, El Zoghby A, Kordi M, Perez C.** La fonction de guidage : un modèle biomécanique pour un concept thérapeutique. *Cah Prothèse* 2004;128:43-53.
- 4 **Fradeani M.** Esthetic rehabilitation in fixed prosthodontics (vol. 1) : esthetic analysis. Chicago : Quintessence, 2004.
- 5 **Rieder CE.** Intérêt des restaurations provisoires dans la préfiguration et la satisfaction des attentes esthétiques. *J Int Parod Dent Rest* 1989;9(2):123-138.
- 6 **Fontenelle A.** L'orthodontie préprothétique : vers une meilleure esthétique et une mécanique. *Entretiens Bichat Stomatologie*. Paris, 1980:19-20.
- 7 **Laurent M, Orthlieb JD.** Choix de la position de référence. *In* : Orthlieb JD, Brocard D, Schittly J, Manière-Ezvan A, eds. *Occlusodontie pratique*. Rueil-Malmaison : Éditions CdP, 2006.
- 8 **Borghetti A, Laborde G.** Apport de la chirurgie parodontale à la dentisterie restauratrice sur piliers naturels. *In* : Borghetti A. et Monnet-corti V, eds. *Chirurgie plastique parodontale*. Paris : Éditions CdP, 2000:329-360.
- 9 **Lazzara RJ.** Immediate implant placement into extraction sites: surgical and restorative advantages. *Int J Periodont Rest Dent* 1989;9:333-343.
- 10 **Magne P, Magne M, Belser U.** Empreinte et réhabilitation esthétiques. *Rev Mens Odontol Stomatol* 1995;105:1303-1312.
- 11 **Laborde G, Lacroix P, Margossian P, Laurent M.** Les systèmes céramo-céramiques. *Réal Clin* 2004;15(1):89-104.
- 12 **Chiche GJ, Pinault A.** Esthetics of anterior fixed prosthodontics. Chicago : Quintessence, 1994.

RÉSUMÉ Le but de cet article est d'illustrer à partir d'un cas clinique la gestion pluridisciplinaire d'un cas de parafonction sévère. La première partie est l'analyse des différents examens (psychologique, radiologique, occluso-articulaire, dento-parodontal, esthétique) pour aboutir à une solution thérapeutique. La seconde partie décrit en détail la chronologie et les différents protocoles permettant de suivre pas à pas la réhabilitation fonctionnelle et esthétique de ce patient. Les interactions des différentes spécialités : parodontale, orthodontique, implantaire, occlusale et prothétique seront particulièrement mises en avant.

Mots clés bruxisme, pluridisciplinaire, réhabilitation complète.

SUMMARY Pluridisciplinary management of an advanced parafunctional case

The purpose of this article is to illustrate, using a clinical case, the pluridisciplinary management of an advanced parafunctional case. The first part is the analysis of different tests (psychological, radiological, dental occlusion, joint, periodontal, aesthetic) leading to the proper therapy. The second part describes the chronology as well as the protocols allowing the step-by-step follow-up of the functional and aesthetic rehabilitations of the patient. The interaction between the various specialities (periodontal, orthodontic, occlusion and prosthodontic) will be particularly enhanced.

Keywords bruxism, total rehabilitation, multi-field management.

Margossian P, Laborde G, Mariani P. Gestion pluridisciplinaire d'un cas sévère de parafonction. *Cah Prothèse* 2007;137:?- ?.