

# Régénération Prothétique Guidée *sur piliers dentaires*

**Gilles Laborde, Patrice Margossian, Guillaume Couderc, Gilles Philip**

**SMILE CONCEPT** Formation multidisciplinaire (endo, paro, implanto, restauration esthétique)

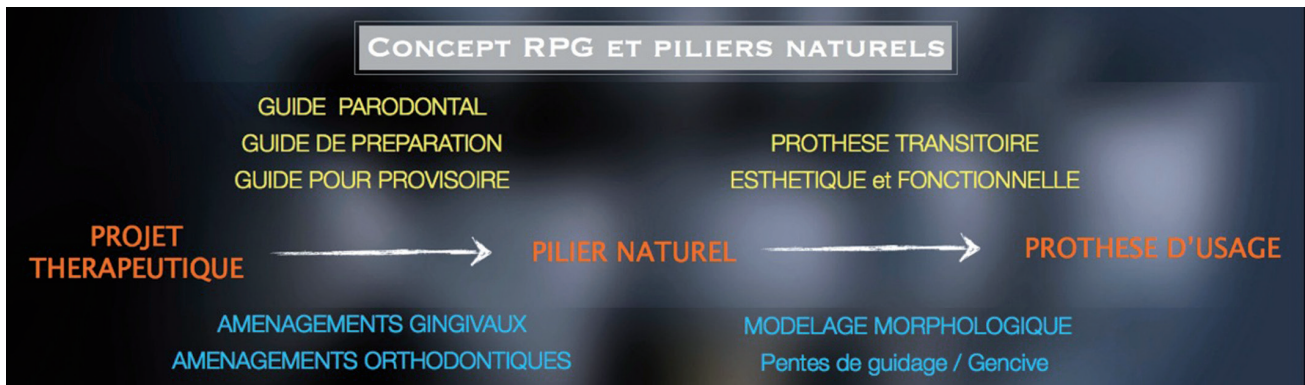
La réussite d'un traitement restaurateur nécessite une approche décisionnelle moderne avec la définition d'objectifs esthétiques et fonctionnels, basés sur des données cliniques précises. Une fois ces dernières communiquées au laboratoire, la réalisation d'un Projet Morpho-Fonctionnel, additif ou soustractif, transféré et validé, permet de guider les étapes cliniques, de la petite restauration à la réhabilitation prothétique. Ces données cliniques capitales transmises au laboratoire représentent le fil rouge :

- des décisions cliniques ;
- de l'élaboration du PMF au laboratoire ;
- mais, surtout, de la maîtrise des séquences thérapeutiques spécifiques en réponse à la problématique soulevée par la situation clinique [1, 2].

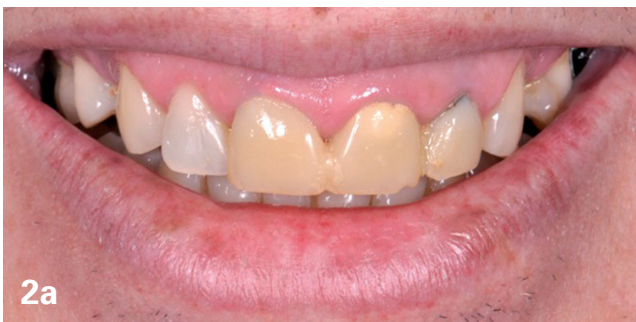Cet article présente le concept de Régénération Prothétique Guidée (RPG) sur piliers dentaires (fig. 1).

## Le diagnostic

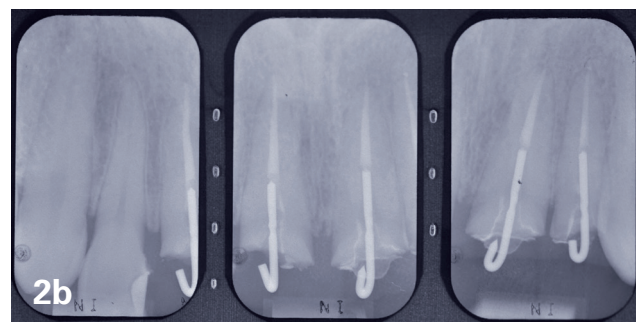
Dans la zone antérieure maxillaire, l'approche esthétique du diagnostic est essentielle (fig. 2a). En effet, la première impression d'un individu est souvent fondée sur ce que l'on perçoit de son visage. Le regard et le sourire constituent les deux pôles attractifs de ce dernier. À distance sociale (et non au fauteuil), ils focalisent toute notre attention et communiquent tous les types d'émotions, verbales et non verbales, de notre interlocuteur. À ce titre, le sourire et le rire représentent la première exposition de l'esthétique dentaire au sein du visage. L'harmonie du sourire est toujours plaisante si l'ensemble des compositions, labiales, dentaires et gingivales, sont agréables au sein du visage des patients. De nos jours, l'esthétique est une préoccupation permanente et motive une forte demande des patients. La dentisterie esthétique obéit à deux objectifs [3] :



1. Concept RPG et piliers naturels.



2a. Situation initiale et sourire



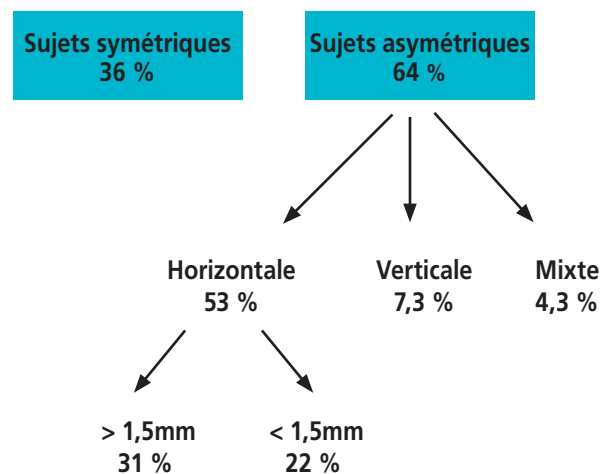
2b. Radiographies initiales.

- créer des dents aux proportions agréables ;
- créer un agencement dentaire en harmonie avec la gencive, les lèvres et le visage du patient.

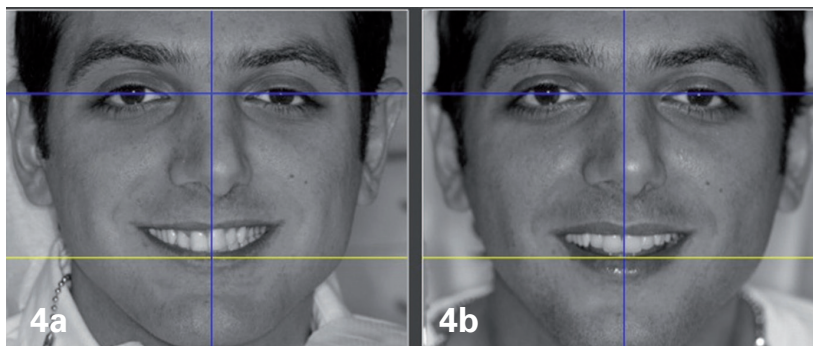
De nombreuses circonstances nuisent à l'harmonie dento-gingivale des arcades dentaires lors du sourire et représentent un véritable défi esthétique (fig. 2a).

Dans un premier temps, sur la base d'un examen clinique et radiologique (fig. 2b), de modèles d'étude (si nécessaire montés sur simulateur), la conservation de piliers dentaires futurs, pulpés ou dépulpés, partiels ou périphériques, est évaluée, avec l'assistance possible de thérapeutiques orthodontiques et parodontales, avant le recours à des piliers implantaires.

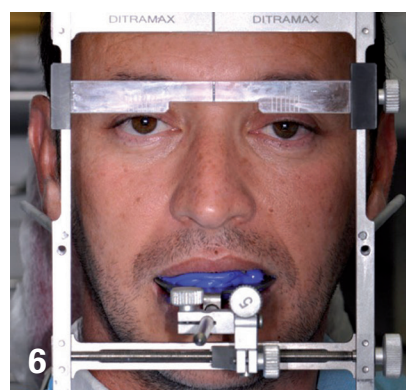
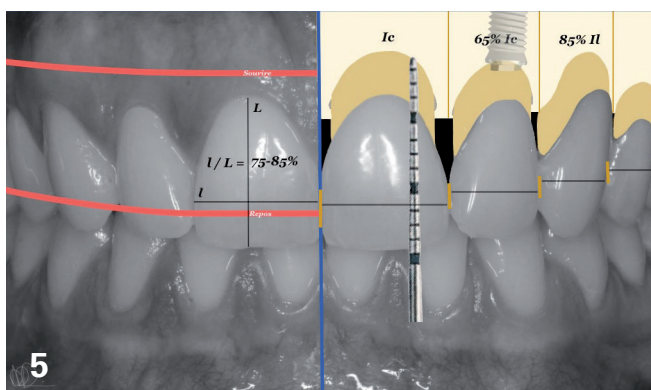
Dans un deuxième temps, les références esthétiques du visage guident l'analyse faciale. La référence horizontale est la Ligne Bi-pupillaire (LB) dans 89 % des cas, la Ligne Bi-Commissurale (LBC) est parfois utilisée en présence d'une asymétrie verticale perceptible, c'est-à-dire supérieure à 1° [4]. La référence verticale du visage est la Ligne Sagittale Médiane (LSM) à la référence horizontale (LB ou LBC) [4] (fig. 3).



3. Symétries/asymétries [3].



**4. Références du visage (LB et LSM) et évaluation du sourire.**  
 a. Évaluation des problèmes au stade du diagnostic, obliquité de la ligne interincisive, dysharmonie des contours gingivaux, axes dentaires, courbure incisive et alignement des bords libres.  
 b. Évaluation de l'harmonie du sourire au sein du visage en fin de traitement.



**5. Les éléments nécessaires aux décisions thérapeutiques, les références esthétiques du visage (LB et LSM), la dynamique labiale du repos au sourire, la situation du bord libre de l'Incisive centrale (Ic), le rapport largeur/longueur de l'incisive centrale (I/L), les rapports de proportions dento-dentaires en vue frontale (Ic, Il = 65 % Ic, C = 85 % Il), l'espace biologique dentaire et implantaire.**

**6. Ditramax® et références esthétiques.** Le Ditramax® permet de dépister les asymétries verticales du visage lorsque son cadre circonscrit le visage. Dans ces conditions, la référence horizontale du visage n'est plus la Ligne Bi-pupillaire (LB). La Ligne Bi-Commissurale est choisie lorsqu'elle est parallèle à l'Horizontale du Cadre (HC) dans le sourire. Dans le cas contraire ( $HC \neq LBC > 1^\circ$ ), c'est la bissectrice entre LB et LBC qui est choisie comme référence esthétique.

Lors de l'analyse du sourire, la dynamique labiale constitue la relation sociale esthétique privilégiée des patients. Debout, face au patient à distance sociale, du repos au rire forcé, elle permet de lister les problèmes à résoudre. Beaucoup de patients (plus de 90 %) découvrent alors la relation dento-gingivale des dents antéro-maxillaires [5]. Dans ces conditions d'examen, les dysharmonies sont rapidement évaluées grâce aux références esthétiques du visage à l'étape du diagnostic (fig. 4a). Ces évaluations pourront avoir lieu à tout moment du traitement, en clinique et au laboratoire (fig. 4b).

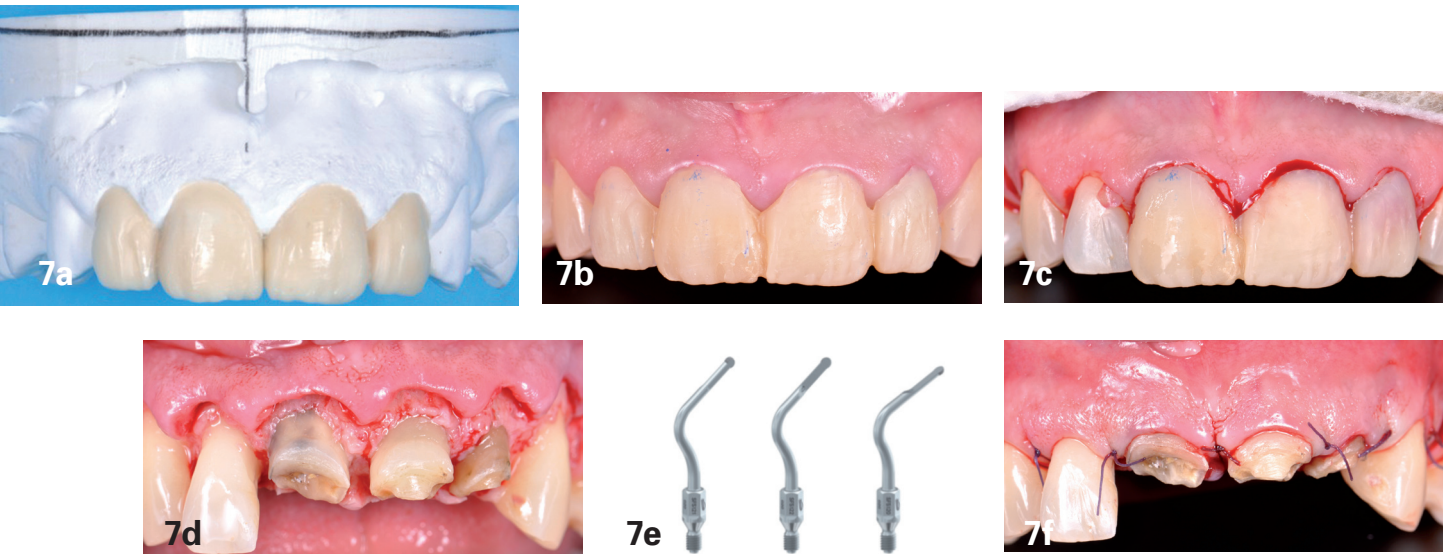
## Le projet morpho-fonctionnel

Afin d'élaborer un projet morpho-fonctionnel (PMF), des modèles et des photographies sont essentiels pen-

dant la dynamique labiale du sourire au sein du visage, du cadre dento-labial et du cadre dento-gingival pour déterminer les clés décisionnelles architecturales de la reconstruction prothétique [1, 2, 6] (fig. 5). Ce sont :

- **clé n° 1 :** la situation du bord libre de l'incisive centrale maxillaire (position de repos, sourire, rire forcé) ;
- **clé n° 2 :** les rapports de proportions de l'Incisive centrale maxillaire (Ic) et les rapports de proportions dento-dentaires maxillaires en vue frontale.

Grâce à un dispositif original, le Ditramax®, les références esthétiques du visage sont enregistrées (fig. 6) [7, 8, 9], puis transférées sur le modèle d'étude maxillaire pour l'élaboration du PMF de type céraplastie ou montage directeur (fig. 7a). Son transfert dans le sourire du patient permet sa validation clinique et scelle une relation de confiance entre le patient et l'équipe soignante (fig. 7b).



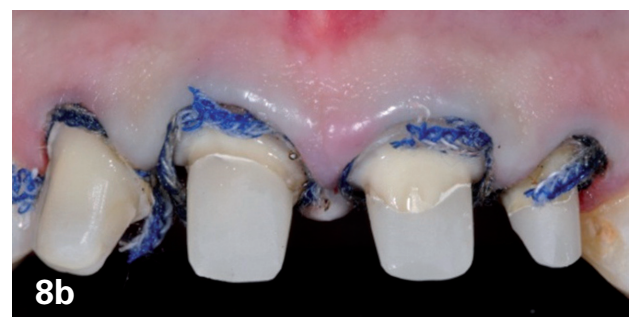
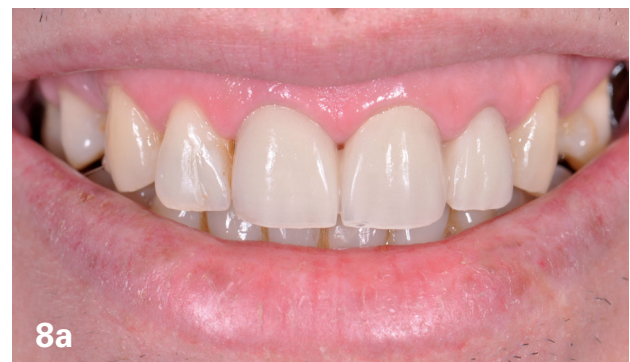- 7a.** Projet Morpho-Fonctionnel (PMF). Afin de modifier favorablement le rapport largeur/longueur de l'incisive centrale, le wax-up simule l'allongement coronaire en déplaçant le collet apicalement sur la gencive en plâtre.
- 7b.** Le PMF est transféré *in situ* et validé par le patient et l'équipe soignante.
- 7c.** En présence d'une hauteur suffisante de gencive kératinisée, le projet validé sert de guide à la correction des festons marginaux par gingivectomie à lame froide.
- 7d et e.** Élongation coronaire par ostéoplastie avec instruments sonores (inserts Komet EC).
- 7f.** Sutures.

## La thérapeutique et ses séquences de traitement

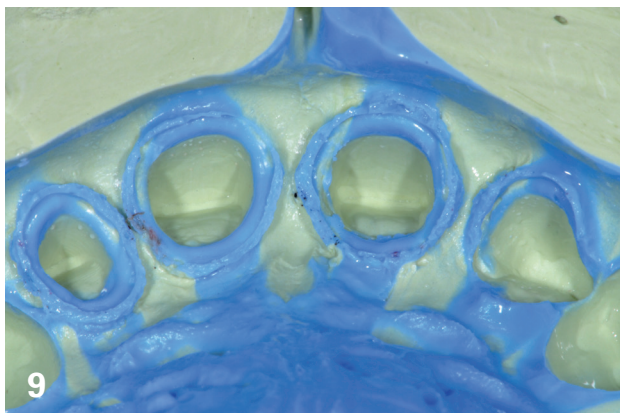
Les solutions thérapeutiques à ce défi sont souvent multidisciplinaires (endo, paro, ortho, implanto...). Les séquences de traitement sont spécifiques à la situation clinique. Elles sont planifiées, guidées et finalisées grâce au PMF. Elles ont toujours pour objectif de retrouver une composition gingivale harmonieuse (« esthétique du rose ») avant de rétablir un agencement dentaire agréable (« esthétique du blanc ») afin d'obtenir une harmonie du sourire au sein du visage.

*In fine*, le PMF, additif ou soustractif, dirige les interventions thérapeutiques selon une "chrono-logique" spécifique au cas clinique et guide les séquences de traitements pour :

- la correction des festons marginaux afin de rétablir en priorité l'harmonie de la composition gingivale, avant celle de l'agencement dentaire (fig. 7a à f) ;
- la mise en place de racines artificielles assistées par un guide chirurgical ;
- l'économie tissulaire des préparations dentaires, générée par la technique de pénétration contrôlée sur le volume final transféré (PMF) et les guides de coupe (clés en silicone issues du PMF) [10, 11, 12] (fig. 8a) ;



- 8a.** Provisaires de 2<sup>e</sup> génération sur 11, 21, 22.
- 8b.** Préparations, RAC sur 12, faux moignons POM sur 11, 21, 22. Rétraction gingivale avant empreinte.



9. Empreinte en double mélange, viscosité légère (Si1 de Bisico) et viscosité « putty Soft » (Si4 de Bisico).

- la réalisation des reconstitutions corono-radicaire homothétiques au volume final (clés en silicone issues du PMF) (fig. 8a);
- le positionnement et la confection des prothèses transitoires, puis des prothèses d'usage au laboratoire (fig. 8b).

## La "chrono-logique" des séquences cliniques du traitement s'établit ainsi.

### 1 L'élongation coronaire chirurgicale

Elle est guidée par le PMF (fig. 7 à f) et la présence d'une hauteur conséquente de tissu kératinisé. À la suite de la gingivectomie guidée (fig. 7c), l'ostéoplastie est réalisée (fig. 7d) avec des inserts sonores (inserts Komet EC) (fig. 7e), calibrés à l'espace biologique (hauteur de la partie hémisphérique active égale à 2 ou 3 mm). Seule la tranche de l'insert est diamantée, remodelant la crête osseuse, sans abîmer les surfaces dentaires découvertes par l'élongation. Le lambeau décollé *a minima*, sans décharges, est suturé précisément dans la situation requise.

### 2 L'endodontie et les reconstitutions corono-radicaire

À la suite des retraitements endodontiques, les reconstitutions corono-radicaire de 11, 21, 22 sont des faux moignons POM (« Press On Metal ») (fig. 8a, 10). Au laboratoire, leurs formes de contour sont homothétiques au projet final grâce à des clés en silicone issues du PMF.

Ces pièces sont assemblées avec une résine adhésive 4-META opaque (Superbond®, Sun Medical). Elle permet la répartition et la dissipation des contraintes grâce à un module d'élasticité très bas afin de protéger les structures résiduelles radicaire.

### 3 La finition des préparations et l'empreinte

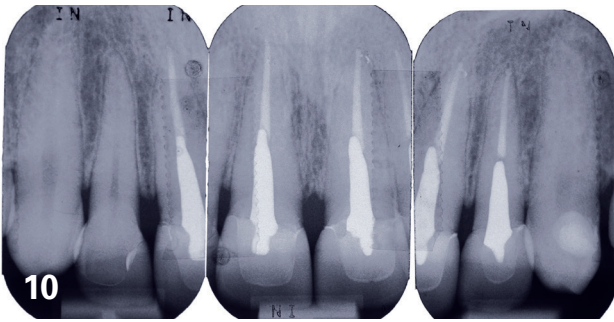
La finalisation des préparations corono-périphérique à limite justa-gingivale de 11, 21, 22 [10, 11] et la préparation d'une facette sur 12 sont réalisées [12], après cicatrisation et maturation des tissus parodontaux (ici 6 mois) (fig. 8a). L'empreinte associe un accès aux limites cervicales par double cordonnet (fig. 8a) et une technique double mélange de façon traditionnelle (fig. 9) [13]. Le premier fil, dit protecteur, est une soie chirurgicale en roulette Lygapak® de référence F 4205 (Dexter); le second fil, dit déflecteur, est un fil tricoté Bisi Cord 1 (Bisico). La technique double mélange utilise des matériaux silicone, de viscosité légère (Si1 de Bisico) pour le matériau injecté et sa viscosité « Putty Soft » (Si4 de Bisico) pour le matériau pousseur dans le porte-empreinte (fig. 9).

### 4 L'enregistrement et le transfert de l'occlusion et des références esthétiques du visage

En premier lieu, un nouvel enregistrement et son transfert des références esthétiques du visage sont répétés au niveau des modèles de travail, au plus près de la zone de travail du céramiste pour l'élaboration des prothèses d'usage.

Dans la même séquence clinique, l'enregistrement de l'occlusion et son transfert au laboratoire sont établis selon la démarche suivante. La position de référence choisie, mais aussi la position thérapeutique, est l'Occlusion d'Intercuspitation Maximale (OIM). En effet, la mandibule a démontré, à l'examen clinique initial, des critères de calage et de centrage bien répartis et simultanés, et l'absence de problèmes neuro-musculo-articulaires.

Néanmoins, afin de rétablir le guidage incisif, le simulateur choisi est un articulateur semi-adaptable Artex® CR (Amann Girrback). L'enregistrement clinique de l'occlusion utilise un arc facial pour le transfert du modèle maxillaire. Le modèle mandibulaire est monté en OIM grâce à une table occlusale sectorielle dans



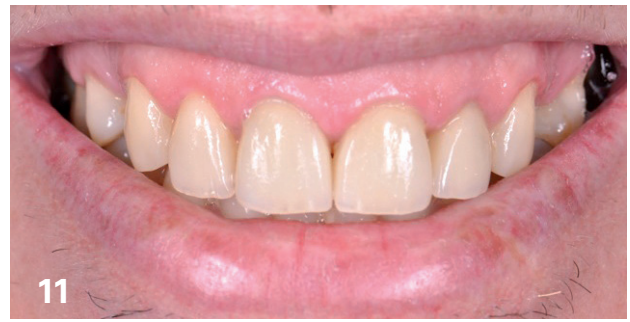10. Radiographies postopératoires.

le but de renforcer le centrage et le calage occlusal de l'OIM existante et de rétablir des guidages neuro-musculo compatibles. Elle est confectionnée avec une double épaisseur, soit 2 mm de cire Myoco Beauty Pink X hard® réchauffée dans de l'eau entre 52 et 56 °C. Elle est positionnée au niveau des dents antérieures préparées en invitant le patient à fermer en se posant en OIM passive sur ses dents sans les serrer. La réalité de l'OIM est vérifiée sur les secteurs latéraux, avec l'utilisation d'un papier Shimstock® (8 µm). Enfin, les faibles indentations obtenues sont précisées avec un matériau oxyde de zinc de type Temp bond® de Kerr.

Un troisième modèle des provisoires maxillaires, dont les pentes de guidage incisif ont été finement réglées au fonctionnement harmonieux de la musculature du patient, est monté sur l'articulateur en montage croisé. Dans ces conditions, la programmation de l'articulateur est simplifiée à un réglage de 50° pour la pente condylienne et 10° pour l'angle de Bennet.

## 5 Le choix et l'assemblage des restaurations d'usage

Ce sont des Restaurations Adhésives Céramiques (RAC) renforcées au disilicate de lithium pressées, mordancées de type e.max® (Ivoclar). Trois sont des RAC périphériques, seule la 12 est une restauration partielle à préparation type « butt margin » [12]. Après essayage et réglages des points de contact, les pièces sont assemblées par collage à double interface [13] (restauration mordancée, silanée/colle Bis-GMA; pilier mordancé, silané/adhésif MR3 + colle Bis-GMA). L'adhésif amélo-dentinaire est du All Bond 2® (Bisico), le composite Bis-GMA d'assemblage est du Variolink Esthetic® (Vivadent) [13]. Enfin, les contrôles et les réglages occlusaux fins ont lieu après assemblages des restaurations.



11. La réussite esthétique guidée par le PMF prothétique.

## Conclusion

À la suite de l'anticipation des décisions thérapeutiques conduisant à l'élaboration d'un PMF, transféré dans le sourire du patient puis validé avec l'équipe soignante, les interventions thérapeutiques sont planifiées et guidées. Elles favorisent une nouvelle approche clinique des restaurations modernes, pérennes, à la fois biologiques (fig. 10), fonctionnelles et esthétiques (fig. 11). Cette démarche illustre le concept de Restauration Prothétique Guidée (RPG).

*Auteurs*  
 Gilles Laborde  
 MCU-PH  
 Exercice libéral (Marseille)  
 Patrice Margossian  
 MCU-PH  
 Exercice libéral (Marseille)  
 Guillaume Couderc  
 Ancien AHU  
 Exercice libéral (Marseille)  
 Gilles Philip  
 Céramiste (Marseille)

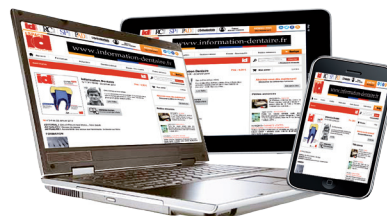## bibliographie

1. Dodds M, Laborde G, Devictor A, Maille G, Sette A, Margossian P. Les références esthétiques: la pertinence du diagnostic au traitement. *Strat Proth* 2014; 14 (3): 157-164.
2. Laborde G, Andrieu P, Maille G, Sette A, Niboyet C, Ferdani A, Margossian P. Objectifs et décisions cliniques modernes en odontologie reconstructrice. *Rev Odont Stomat* 2014; 43 (3): 269-285.
3. Chiche G, Pinault A. Critères artistiques et scientifiques en dentisterie esthétique. In : Chiche G, Pinault A. (eds): *Esthétique et restauration des dents antérieures*. Paris: CdP 1995: 13-32.
4. Sette A, Laborde G, Dodds M, Maille G, Margossian P. Analyse biométrique des symétries faciales. *Strat Proth* 2014; 14 (3): 165-171.
5. Liébart MF, Fouque-Deruelle C, Santini A. Smile line and periodontium visibility. *Perio* 2004; 1 (1): 17-25.
6. Maille G, Laborde G, Dodds M, Devictor A, Sette A, Margossian P, Laurent M. Pédagogie clinique et aide à la décision thérapeutique. *Strat Proth* 2014; 14 (3): 217-220.
7. Margossian P, Laborde G, Koubi S, Mariani P. Communication des données esthétiques de la face au laboratoire: présentation du système Ditramax® - *EJED* 2011; vol 3 (4): 2-10.
8. Margossian P, Laborde G, Koubi S, Couderc G, Maille G, Botti S, Dinardo Y, Mariani P. Communication des données esthétiques faciales au laboratoire : le système Ditramax®. *Réal Clin* 2011; 21 (3): 149-155.
9. Margossian P, Koubi S, Maille G, Loyer E, Laborde G, Laurent M. La communication cabinet/laboratoire clé du succès prothétique. *Inf Dent* 2012; 94 (32).
10. Laborde G, Lasserre JF, Botti S, Koubi S, Lafargue H, Couderc G, Maille G, Margossian P. Restaurations céramiques antérieures (1) : les préparations périphériques. *Réal Clin* 2010; 21 (3): 167-182.
11. Laborde G, Margossian P, Koubi S, Maille G, Botti S, Dinardo Y, Couderc G, Mlramont E. Esthétique et approche clinique des limites de préparations en prothèse fixée. *Rev Odont Stomat* 2014; 43 : 269-285.
12. Lasserre JF, Laborde G, Koubi S, Lafargue H, Couderc G, Maille G, Botti S, Margossian P. Restaurations céramiques antérieures (2) : préparations partielles et adhésion. *Réal Clin* 2010; 21 (3): 183-195.
13. Laborde G, Fassy T, Déjou J. Le gradient adhésif d'assemblage en odontologie moderne. (A paraître ID)

*Correspondance*  
*Smile Concept*  
232 avenue du Prado - 13008 Marseille  
[www.smile-concept.com](http://www.smile-concept.com)

*Liens d'intérêt*  
*Les auteurs sont les concepteurs du système Ditramax*

**id** sur internet  
L'INFORMATION DENTAIRE  
[www.information-dentaire.fr](http://www.information-dentaire.fr)



**Privilèges ABONNÉS**

En avant-première  
dès le lundi  
toutes les actualités

ne ratez rien de vos infos hebdomadaires...  
**Téléchargez votre application id :**

